UNIVERSITÉ CÔTE D'AZUR
FACULTÉ DE MÉDECINE

Département de Pédagogie

Ophtalmologie
Diplopie
Avec patient
Sans geste clinique

Nom du rédacteur : Emma Fabre **Date de rédaction : 12/2023**

Situation de départ N°143 : Diplopie

Domaine de compétence principal : Examen clinique

Domaine de compétence secondaire : Stratégie prise en charge

Attendus d'apprentissage de la situation abordée :

1- Différencier diplopie binoculaire et monoculaire

2- Réaliser un examen non spécifique de l'oeil

Objectifs de la station (items de connaissances abordés) :

Patient simulé nécessaire à la station : Oui 1 parent simulé

Matériel nécessaire à la station

- 1 table, 2 chaises
- Photo diplopie du 3

UNIVERSITÉ CÔTE D'AZUR
FACULTÉ DE MÉDECINE

Département de Pédagogie

Instructions au patient simulé

Rappel : seules les réponses précisées ci-dessous et les instructions peuvent être verbalisées. Le patient simulé ne doit rien dire d'autre que ce qui est précisé.

Synopsis :
Patiente de 23 ans qui a présenté de violente, brutale et inhabituelle céphalée l'ayant conduit aux urgences.
Au SAU, l'ophtalmo de garde est appelé car vous vous plaignez de voir double.
Le médecin va vous examiner

ATCD	Aucun
Traumatisme	Non
Céphalée / Douleur	Brutale, diffuse, 9/10, irradie pas, pas calmé par MDC ni position / Pas aggravé non plus par position particulière Pas de signes associés à type de nausée/Vomi… Jamais eu de céphalée comme ça avant, Pas sujet aux céphalées Survenue spontanément pendant lecture du Nice matin
Diplopie	En même temps que la céphalée Vois double quand les 2 yeux sont ouverts Vision double disparaît quand œil gauche fermé Vision double disparaît quand œil droit fermé Apparition brutal, pas d'évolution depuis tout à l'heure Diplopie dans le regard vers le dedans (OG), vers le haut (OG), bas (OG)
Paralysie accommodation	Difficile de lire de l'œil gauche alors que aucun problème de vue d'habitude
Constantes	Normales
Médicaments pris	Paracétamol N'a pas calmé les douleur
Œil rouge	Non, pas d'anomalie des annexes
Myodesopsie, phosphène, métamorphopsie, héméralopie	Non
Anomalie CV	Non
Segment antérieur, PIO, gonoscopie, FO	Normal

UNIVERSITÉ CÔTE D'AZUR
FACULTÉ DE MÉDECINE

Département de Pédagogie

Instructions à l'étudiant

Vous êtes interne d'ophtalmologie.

L'urgentiste vous appelle pour examiner Mme X, 23 ans, sans antécédent particulier, admise pour céphalée.

À l'interrogatoire, la patiente se plaint également de voir double.

Cela fait 4h qu'elle présente de violentes douleurs inhabituelles et brutales à la tête ayant motivé son passage au SAU.

Vous avez **8 minutes** pour :

1. Réaliser un examen ophtalmologique ciblé.

Faire VRAIMENT l'examen ophtalmo à la patiente (Résultat communiqué par l'évaluateur après réalisation du geste)

2. Établir un diagnostic sémiologique oculomoteur.

UNIVERSITÉ CÔTE D'AZUR
FACULTÉ DE MÉDECINE

Département de Pédagogie

Fiche de correction pour l'évaluateur (sans le barème)

	Cocher si fait
Tâche 1	
Cherche à différencier une diplopie monoculaire d'une diplopie binoculaire (*Persistance à l'occlusion des yeux*)	
Recherche un œil rouge	
Recherche une baisse d'acuité visuelle	
Recherche une exophtalmie	
Recherche une douleur	
Recherche une anomalie palpébrale ou recherche un ptosis	
Recherche une anomalie du réflexe photomoteur direct ET consensuel	
Évalue le champ visuel de l'œil	
Évalue la position de l'œil en position primaire (*Cherche un strabisme dans le regard droit*)	
Évalue les motilités de l'œil : Œil par œil ET les 2 yeux en même temps (*ie : Demande de suivre du regard son doigt*)	
Évalue la convergence des yeux (*Approche son doigt du nez du patient*)	
Relève sur la photo une mydriase de l'œil gauche ou une anisocorie	
Relève sur la photo une paralysie de l'œil gauche dans le regard vers le haut ET vers le bas ET vers la droite	
Relève sur la photo une motilité normale dans le regard vers la gauche ET en bas à droite	
Tâche 2	
Établi un diagnostic sémiologique (*Les 2 tirets sont nécessaires pour accorder le point*) : - *Paralysie complète* ou *paralysie intrinsèque et extrinsèque* ou *paralysie totale* - *Du 3 gauche* ou *du nerf oculo-moteur gauche* ou *de la 3ème paire crânienne gauche*	
COMPÉTENCES GÉNÉRIQUES	
	1 à 5

Donner à l'étudiant si recherche anisocorie ou RPM :

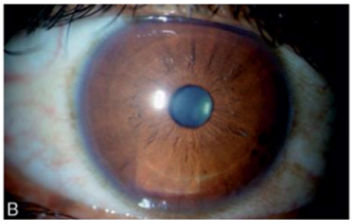

Œil droit de face

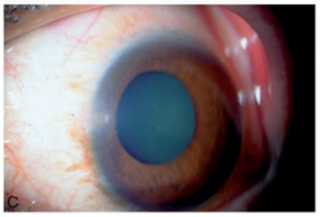

Œil gauche de face

Donner à l'étudiant si recherche trouble ptosis ou problème de paupière :

UNIVERSITÉ CÔTE D'AZUR
FACULTÉ DE MÉDECINE

Département de Pédagogie

Donner à l'étudiant si recherche trouble de motilité oculaire :

« Regardez vers la droite »

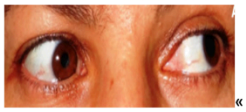
« Regardez vers la gauche »

« Regardez vers le haut »

« Regardez vers le bas »

« Regardez en bas à droite »